

## **Oestrus ovis en la provincia de Camagüey, Cuba. Caso clínico**

### **Oestrus ovis Camagüey, Cuba. Clinical case**

Alex Resillez Pujal y Danays Palacio Collado

Facultad de Ciencias Agropecuarias, Universidad de Camagüey Ignacio Agramonte Loynaz, Cuba

[alex.resillez@reduc.edu.cu](mailto:alex.resillez@reduc.edu.cu)

---

#### **INTRODUCCIÓN**

En el contexto actual cubano, la crianza ovina ha pasado de ser una vía de subsistencia familiar a ser un sistema de explotación ganadera, con el objetivo de satisfacer las demandas crecientes de la población. El parasitismo interno de los ovinos es una de las principales limitantes para el éxito de la ganadería de esa especie (Rodríguez Diego *et al.*, 2015).

La oestrosis es una miasis cavitaria que afecta comúnmente a los ovinos y ocasionalmente a los caprinos, causada por los estadios larvales de *Oestrus ovis* (Diptera: Oestridae). El parásito tiene distribución cosmopolita y se considera un organismo muy bien adaptado y, por consiguiente, difícil de erradicar o controlar (Dorchies *et al.*, 2006).

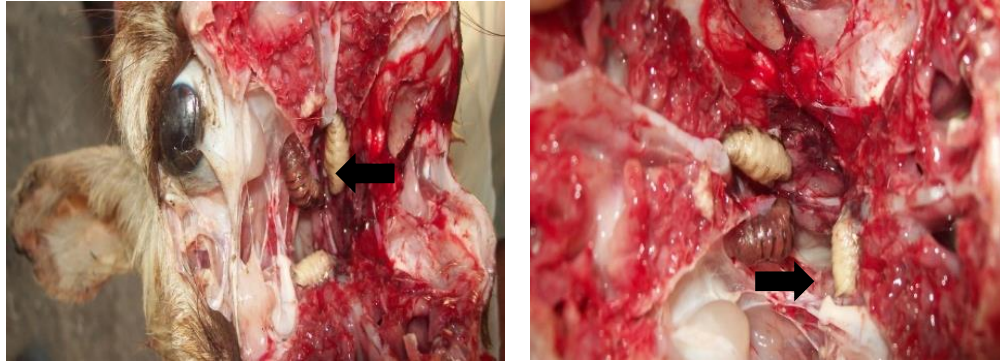
El ciclo biológico del parásito se encuentra íntimamente ligado a los factores medioambientales (temperatura, humedad relativa, altitud, velocidad del viento, horas de lluvia, de sol, entre otros). Las larvas de primer estado que los imagos o adultos depositan en zonas próximas a los ollares y boca de los animales, ascienden hacia las fosas nasales, hasta alcanzar los senos nasales y paranasales, regiones donde tendrá lugar un par de mudas. Por último, la larva madura abandona al hospedador por los conductos nasales hasta alcanzar el medio exterior, donde se entierran en el suelo para formar la pupa, de la cual surgirá de nuevo la mosca adulta, completando así su ciclo biológico (Roque, 2015).

En Cuba la oestrosis es endémica en la provincia de Guantánamo, donde se diagnosticó por primera vez en 1995 y recientemente se ha advertido en algunas zonas de las provincias de Santiago de Cuba y Granma (Alfonso *et al.*, 2014).

#### **DESARROLLO**

En el mes de febrero de 2019, asistieron propietarios de ovinos que residen en la Circunvalación Norte km 8, aledaña a la clínica de la Universidad de Camagüey, planteando que sus ovinos presentaban catarro, mucosas laceradas con secreción nasal mucopurulenta o mucosanguinolenta, inapetencia, intranquilidad, los trataron con Labiozol® (Albendazol sulfóxido, producido por Labiofam, Cuba), pero no solucionaron los síntomas presentes en los animales y los ovinos más pequeños murieron. Al realizarse la visita y efectuarse la inspección clínica, se pudo observar todas las manifestaciones, las cuales son compatibles con las características clínicas de la *Oestrosis ovina* (Roque, 2015). Un total de cinco rebaños en un radio de un kilómetro fueron identificados con la misma problemática.

A dos ovinos muertos pertenecientes a dos rebaños se le efectuó un corte longitudinal de cabeza y transversal a nivel de los cornetes etmoidales, observándose en ambos algunas larvas afectando los cornetes etmoidales, con perforación de las láminas claviforme del etmoides dañando el encéfalo causando muerte del animal (Figura 1). Se realizó la evaluación macroscópica del tracto respiratorio y tejidos encefálicos adyacentes a las vías respiratorias altas. Las larvas presentes fueron aisladas y se identificaron morfológicamente y correspondieron a *Oestrus ovis* en fase larvaria 3, según los caracteres referidos por Matos Moya *et al.* (2012). Este caso es el primer reporte de la especie *Oestrus ovis* en la provincia de Camagüey.



**Fig. 1.** Larvas de *Oestrus ovis*

Se procedió a aplicar tratamiento a toda la masa en los cinco rebaños afectados. Se empleó el fármaco Labiomec® (Ivermectina, producido por Labiofam, Cuba), en dosis única a razón de 0,2 mg/kg de peso vivo.

Una vez tratados los animales, se logró la recuperación de todos los enfermos. Con respecto a la aplicación de antiparasitarios, la eficacia de la ivermectina, doramectina y closantel en cabras adultas infestadas naturalmente por el agente logra porcentajes de efectividad de 100; 96,1 y 97,4 %, respectivamente para esos productos (Rossanigo *et al.*, 2004).

Aunque se considera que esta patología no produce alta mortalidad en el rebaño (Choque-Fernández *et al.*, 2017), resultados obtenidos en Guantánamo con una población susceptible de 139 536 individuos, revelan que las pérdidas por mortalidad en un periodo de cinco años superó el millón de pesos.

La presencia de *Oestrus ovis* en las poblaciones ovinas estudiadas muestra un nuevo reto para la cría ovina en Camagüey. Debido a las diferencias topográficas y climatológicas de esta provincia con las provincias orientales de Cuba, es preciso evaluar el comportamiento epidemiológico de dicho parásito para las condiciones de Camagüey, que permita la adecuación de un programa de lucha y control contra la “mosca de los senos” bajo estas condiciones.

## REFERENCIAS

- Alfonso, P., Matos, V. y Diego, J. G. R. (2014). Impacto económico de la oestrosis en rebaños ovinos de Cuba. *Revista de Salud Animal*, 36(2), 106-110.
- Choque-Fernández, G. C., Loza-Murguía, M. G., Vino-Nina, N. L. y Coria-Conde, L. A. (2017). *Oestrus ovis* (Diptera: Oestridae) un importante ectoparásito en ovinos de cuatro cantones del municipio de Sorata provincia Larecaja, departamento de La Paz. *Journal of the Selva Andina Animal Science*, 4(1), 3-12.
- Dorchies, P., Tabouret, G., Hoste, H. y Jacquiet, P. (2006). Oestrinae host-parasite interactions, En: D. D. Colwell, M. J. Hall y P. J. Scholl (Eds.), *The oestrid flies: biology, host-parasite relationships, impact and management*. CABI.
- Matos Moya, V., Rodríguez Diego, J. G., Alfonso, P., Martín Pérez, J. y Olivares, J. (2012). Morfometría de larvas de *Oestrus ovis* (Diptera: Oestridae) de ovinos, en Cuba. *Revista de Salud Animal*, 34(3), 184-187.
- Rodríguez Diego, J. G., Arece, J., Olivares, J. L., Alemán, Y. y Sánchez Castilleja, Y. (2015). Antihelmínticos, resistencia y método FAMACHA: Experiencia cubana en ovinos. *Revista de Salud Animal*, 37(1), 57-63.
- Roque, E. (2015). Enfermedades parasitarias de los équidos. En: F. Varela (Ed.) *Parasitología y enfermedades parasitarias* (pp. 187-216). La Habana, Cuba.
- Rossanigo, C., Galli, C. y Benítez, A. (2004). Eficacia de tres antiparasitarios contra *Oestrus ovis* en cabras infestadas naturalmente. *Revista de Medicina Veterinaria* 85 (6), 231-234.

Recibido: 12-2-2019  
Aceptado: 1-3-2019

### **CONTRIBUCIÓN DE LOS AUTORES**

Ambos autores contribuyeron por igual en el desarrollo del trabajo y la elaboración del manuscrito.

### **CONFLICTO DE INTERESES**

Ninguno