

Causas de decomisos de hígados, riñones y corazones en un matadero porcino en Ciego de Ávila, Cuba

Damarys Martínez Villá*, Nelson A. Izquierdo Pérez**, Erlán Pereiro Parga**, Yorkis Tamayo Escobar**

*Empresa Cárnica de Ciego de Ávila, Cuba

** Departamento de Morfofisiología de la Facultad de Ciencias Agropecuarias, Universidad de Camagüey Ignacio Agramonte Loynaz, Cuba

nelson.izquierdo@reduc.edu.cu

RESUMEN

Se determinaron las causas de decomisos de hígados, corazones y riñones en un matadero porcino de la Empresa Cárnica en la provincia de Ciego de Ávila, Cuba. Se evaluaron 90 913 animales. Las principales causas de decomiso fueron las llamadas “manchas de leche” y cisticercosis en hígado; lesiones parasitarias por *Stephanurus dentatus* y otras de diferentes orígenes en riñón como quistes renales, la contaminación y nefritis y la presencia de pericarditis.

Palabras clave: ganado porcino, cisticercosis, estefanurosis, parasitismo, pericarditis, sacrificio

Causes of Liver, Kidney and Heart Condemnation at Swine Slaughter House in Ciego de Ávila, Cuba

ABSTRACT

The causes for confiscation of swine livers, kidneys and hearts at a slaughter house from the Meat Company in the province of Ciego de Avila, Cuba, were determined. The evaluation comprised 90 913 animals. The main causes of condemnation were the so called milk spots and cisticercosis in the liver, parasitic lesions produced by *Stephanurus dentatus*, and others in the kidneys, such as renal cysts, contamination and nephritis, and the occurrence of pericarditis.

Key words: swine, cystercosis, stephanurosis, parasitism, pericarditis, sacrifice

INTRODUCCIÓN

El tema de los decomisos en matadero es un asunto de mucha relevancia en el mundo; por tal motivo, ha sido el objetivo de varios trabajos científicos el monitoreo de las lesiones asociadas a enfermedad con el fin de conocer el riesgo que acarrea el consumo de carnes y vísceras (Fosse, Magras y Seegers, 2007).

Moreno (2006) plantea que en un matadero se obtiene mucha información sobre las enfermedades y los procesos que afectan a los animales de abasto; sin embargo, estos datos no siempre están a disposición del ganadero, especialmente en el caso de los decomisos de vísceras.

Todo esto motivó la evaluación de las causas de decomiso más frecuentes en un matadero de la provincia de Ciego de Ávila, Cuba.

DESARROLLO

Se evaluaron las causas de decomiso de vísceras con los datos de los registros de inspección *post mortem* de 90 913 animales, procedentes del matadero porcino de la Empresa Cárnica de Ciego de Ávila, Cuba.

La causa que constituyó el mayor número de decomisos, fueron las lesiones ocasionadas por las migraciones parasitarias de *Ascaris suum*, llamadas “manchas de leche” (Fig. 1), que provocan una hepatitis intersticial focal crónica (Wilson, 2005).

Acuña *et al.* (2008) refieren que en el país no existe un estimado de las pérdidas económicas causadas por decomisos de hígados porcinos infectados por *Ascaris suum*.

Se observó cisticercosis, lo que indicó el contacto de los cerdos con perros portadores de *Cysticercus tenuicollis* y hospederos definitivos de la *Taenia hydatigena* causante de esta enfermedad (Fig. 2).

Se encontró cirrosis o fibrosis hepáticas, abscesos y hemorragias, las cuales pueden ser consecuencias de procesos inflamatorios anteriores. Otras causas de decomiso fueron los quistes renales, la contaminación y nefritis. Mateu (2010) refiere que estas son las causas más comunes.

El parasitismo renal está dado estefanurosis (Figs. 3 y 4), con cifras similares a los hallazgos de Ríos y Solís (2010) en Nicaragua.

Las pérdidas por decomisos de corazón por pericarditis ascendieron a 3 627,10. Aguilar, Padilla e Izquierdo (2010) indican que esta lesión es una de las causas más frecuente para el decomiso.

CONCLUSIONES

Las consecuencias del parasitismo en los cerdos (lesiones en hígado, riñones y corazón) fue la causa principal de decomisos en el matadero porcino de la Empresa Cárnica en la provincia de Ciego de Ávila, Cuba.

REFERENCIAS

- ACUÑA, V.; CASTILLO, A.; PADILLA, R.; QUESADA, D.; ROBLES, V; SIBAJA, M. y OLIVEIRA, J.B. (2008). Diagnóstico y control de los parásitos gastrointestinales de cerdos en Costa Rica. *Bol. Parasitología*, 9, 2-4.
- AGUILAR, F.; PADILLA, O. e IZQUIERDO, N. (2010). *Manual de Anatomía Patológica Especial* (2da Ed.). Universidad de Camagüey, Cuba.
- FOSSE, J.; MAGRAS, C. y SEEGER, H. (2007). Évaluation quantitative des risques biologiques pour le consommateur de viande de porc. *Journées de la Recherche Porcine en France*, 39, 207.

- PASSOS PEQUEÑO, ANDRÉIA; MATEUS VARGAS, R. H.; ALFARO ZÚÑIGA, C. E. y JIMÉNEZ LOAIZA, EMILY MARÍA (2011). Análisis de las causas más frecuentes de decomisos de vísceras en cerdos, en un matadero de Costa Rica y su implicación económica. *Rev. Porcicultura Iberoam.*, 1 (3), 1-8.
- MATEUS, RFV. (2010). *Análisis de las causas más frecuentes de decomisos de vísceras (hígado, riñones, corazón) en cerdos, en un matadero del Valle Central de Costa Rica, durante el período del año 2007 al primer semestre del 2009 y su implicación económica*. Tesis de licenciatura, Univ. Nacional de Costa Rica Heredia, Costa Rica. Extraído el 3 de febrero de 2016 desde <http://uniciencia.ambientalex.info/infoCT/Anacaufrededecviscermatcosricimpecomx.pdf>.
- MORENO, B. (2006). *Higiene e inspección de carnes*. Madrid.
- RÍOS, D. y SOLÍS, J. (2010). *Evaluación de la prevalencia de Stephanurus dentatus en cerdos faenados en el matadero PROCERSA, Municipio Tipitapa, en el período de enero a julio, 2010*. Univ. Nac. Agraria, Fac. de Ciencia Animal, Dpto. de Vet., Managua, Nicaragua.
- WILSON, W. G. (2005). *Wilson's Practical Meat Inspection* (7th ed.). England: Blackwell Publishing.

Recibido: 22-5-2016
Aceptado: 1-6-2016

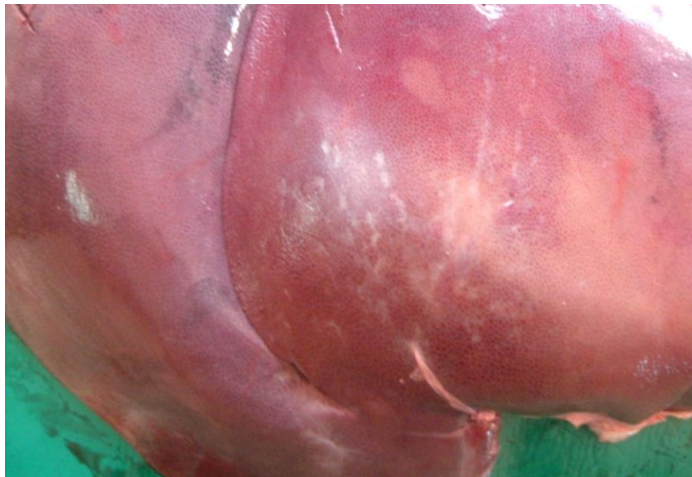

Fig. 1 Hígado con “manchas de leche” por migración parasitaria

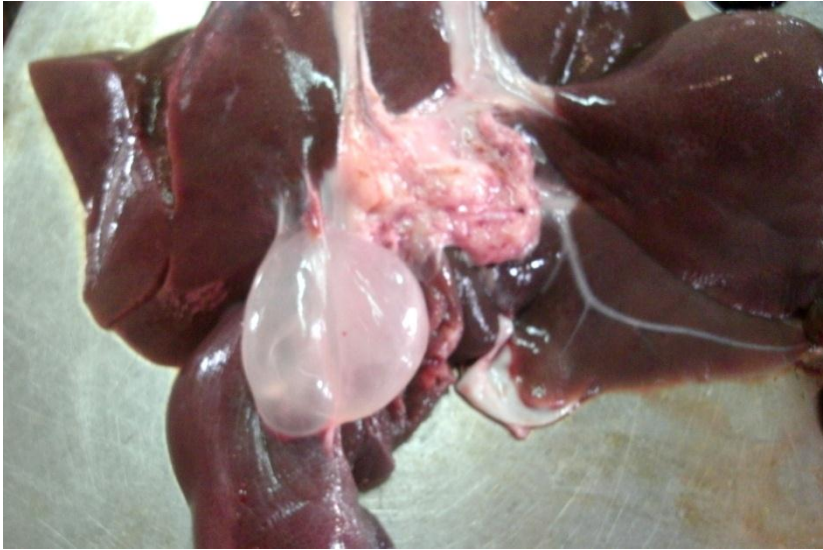

Fig. 2. Cisticercosis parasitaria en hígado

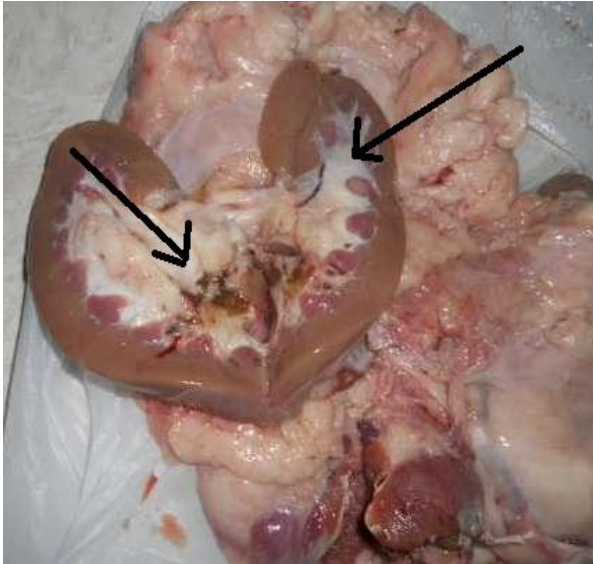


Fig. 3. *Stephanurus dentatus* en riñón

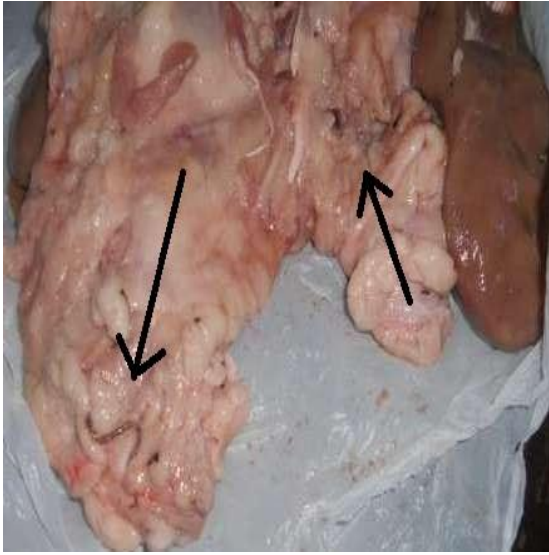


Fig. 4. *Stephanurus dentatus* en grasa renal