Salud Animal

Original

Alteraciones hematológicas en ovinos con lesiones cutáneas compatibles con dermatofitosis bajo condiciones tropicales: serie de casos

Hematological Alterations in Sheep with Skin Lesions Compatible with Dermatophytosis under Tropical Conditions: A Case Series

Aimé Rosario Batista-Casacó *, Kevin Javier Pilay-Párraga **, Romina Andrea Litardo-Suárez *, Antonella Guisseth Pinto-Solís *

*Facultad de Ciencias Pecuarias, Universidad Técnica Estatal de Quevedo, Los Ríos, Ecuador.
**Procesadora Nacional de Alimentos C.A. (Pronaca), Ecuador.
Correspondencia: abatista@uteq.edu.ec

Recibido: Julio, 2026; Aceptado: Septiembre, 2026; Publicado: Noviembre, 2026.

RESUMEN

Antecedentes: La dermatofitosis es una afección fúngica de la piel que puede acompañarse de variaciones hematológicas; la información en ovinos bajo condiciones tropicales es limitada. **Objetivo.** Describir los cambios hematológicos en ovinos con lesiones cutáneas compatibles con dermatofitosis mediante la evaluación del hemograma. **Materiales y Métodos:** Se realizó un estudio observacional, descriptivo y transversal en 31 ovinos de un rebaño de Mocache, Los Ríos, Ecuador. Se identificaron tres animales con lesiones cutáneas compatibles con dermatofitosis y se incluyó un ovino clínicamente sano como referencia. En los tres casos se realizaron raspados cutáneos para examen microscópico directo y cultivo en agar papa dextrosa. Los parámetros hematológicos se determinaron mediante hemograma e interpretaron según intervalos de referencia para la especie. **Resultados:** Se observaron estructuras fúngicas filamentosas, hialinas, septadas y ramificadas, con crecimiento colonial en cultivo. Los Casos 1 y 3 presentaron leucocitosis (18,36 y 22,75 × 10^9/L) acompañada de incrementos de los recuentos absolutos de linfocitos y neutrófilos; el Caso 2 mostró neutrofilia relativa (63,0 %) sin leucocitosis. Los Casos 2 y 3 presentaron disminución del volumen corpuscular medio (25 y 24 fL) y de la hemoglobina corpuscular media (7,4 y 7,9 pg). **Conclusiones:** Los animales evaluados presentaron variaciones hematológicas principalmente en la serie leucocitaria. Estos hallazgos son descriptivos y no permiten establecer una relación causal entre las lesiones cutáneas y las alteraciones hematológicas.

Palabras clave: Hematología; leucocitos; linfocitos; neutrófilos; micosis *(Fuente: AGROVOC)*

Como citar (APA) Batista-Casacó, A. R., Pilay-Párraga, K. J., Litardo-Suárez, R. A., & Pinto-Solís, A. G. (2026). Alteraciones hematológicas en ovinos con lesiones cutáneas compatibles con dermatofitosis bajo condiciones tropicales: serie de casos. *Revista de Producción Animal*, *38*. https://rpa.reduc.edu.cu/index.php/rpa/article/view/e349

©El (los) autor (es), Revista de Producción Animal 2020. Este artículo se distribuye bajo los términos de la licencia internacional Attribution-NonCommercial 4.0 (https://creativecommons.org/licenses/by-nc/4.0/), asumida por las colecciones de revistas científicas de acceso abierto, según lo recomendado por la Declaración de Budapest, la que puede consultarse en: Budapest Open Access Initiative's definition of Open Access.

ABSTRACT

Background: Dermatophytosis is a fungal skin disease that may be accompanied by hematological variations; information in sheep under tropical conditions is limited. **Objective.** To describe hematological changes in sheep with skin lesions compatible with dermatophytosis through complete blood count evaluation. **Materials and Methods:** An observational, descriptive, and cross-sectional study was conducted in 31 sheep from a flock in Mocache, Los Ríos, Ecuador. Three animals with skin lesions compatible with dermatophytosis were identified, and one clinically healthy sheep was included as a reference. Skin scrapings from the three cases were examined microscopically and cultured on potato dextrose agar. Hematological parameters were determined by complete blood count and interpreted according to species-specific reference intervals. **Results:** Filamentous, hyaline, septate, and branched fungal structures were observed, with colonial growth in culture. Cases 1 and 3 presented leukocytosis (18.36 and 22.75 × 10^9/L) accompanied by increased absolute lymphocyte and neutrophil counts; Case 2 showed relative neutrophilia (63.0%) without leukocytosis. Cases 2 and 3 showed decreased mean corpuscular volume (25 and 24 fL) and mean corpuscular hemoglobin (7.4 and 7.9 pg). **Conclusions:** The evaluated sheep showed hematological variations mainly involving the leukocyte series. These findings are descriptive and do not allow a causal relationship to be established between the skin lesions and hematological alterations.

Keywords: Hematology; leukocytes; lymphocytes; neutrophils; mycoses. *(Source: AGROVOC)*

INTRODUCCIÓN

Las enfermedades dermatológicas constituyen un problema sanitario relevante en ovinos. La dermatofitosis es una afección fúngica causada principalmente por dermatofitos de los géneros *Trichophyton* y *Microsporum*, que colonizan tejidos queratinizados (Hoffmann *et al*., 2023; Tellam *et al*., 2022). Las enfermedades inflamatorias ovinas pueden acompañarse de modificaciones hematológicas e inflamatorias, cuya expresión depende de la etiología y de las características individuales del hospedador (El-Deeb *et al*., 2022). La dermatofitosis ha sido documentada en diferentes contextos geográficos, aunque la información disponible en animales de producción es más limitada que en población humana (Pereira *et al*., 2021; Brito *et al*., 2023).

La dermatofitosis puede asociarse con variaciones hematológicas que dependen del hospedador y de las características de la infección (Korelidou *et al*., 2026). En ovinos afectados por *Trichophyton mentagrophytes* se han descrito leucocitosis, linfocitosis, eosinofilia y disminución de algunos parámetros eritrocitarios, mientras que en caprinos infectados con *Trichophyton verrucosum* se han reportado modificaciones leucocitarias sin cambios importantes en la serie roja (Dey *et al*., 2006; Abdalla y Salim, 2018). Estos antecedentes sugieren que la respuesta hematológica asociada con las infecciones dermatofíticas puede presentar variaciones entre especies y animales afectados.

El hemograma constituye una herramienta útil para caracterizar el estado hematológico e identificar modificaciones en las series leucocitaria y eritrocitaria, considerando intervalos de referencia acordes con la población estudiada y factores como edad, raza y ambiente (Constable

et al., 2017). Sin embargo, la información sobre las características hematológicas de ovinos con lesiones cutáneas compatibles con dermatofitosis en condiciones tropicales es limitada. En este contexto, el estudio tuvo como objetivo describir los cambios hematológicos en ovinos con lesiones cutáneas compatibles con dermatofitosis mediante la evaluación del hemograma.

MATERIALES Y MÉTODOS

Localización y duración

El estudio se realizó en el Proyecto Didáctico Ovino del Campus Experimental "La María" de la Universidad Técnica Estatal de Quevedo (UTEQ), cantón Mocache, provincia de Los Ríos, Ecuador (1°05′30″ S, 79°30′08″ O; 73–120 m s. n. m.). La zona corresponde a bosque húmedo tropical, con suelos clasificados como *Eutric Fluvisols* (Salazar Carranza *et al.,* 2021), relieve predominantemente plano y pendientes suaves, con variaciones topográficas asociadas a zonas de transición hacia cuerpos de agua y escorrentías naturales. La temperatura media es de 24,87 °C y la humedad relativa de 85,48 %. La evaluación clínica y la toma de muestras se realizaron durante el mes de junio, correspondiente a la época seca.

Animales y aspectos éticos

La población estuvo conformada por un rebaño de 31 ovinos bajo un sistema de manejo semiintensivo en el Proyecto Didáctico Ovino del Campus Experimental "La María" de la Universidad Técnica Estatal de Quevedo (UTEQ). Durante el período de evaluación se identificaron tres animales con lesiones cutáneas compatibles con dermatofitosis: dos hembras de 3 y 1,8 años y un macho de 2,5 años, que constituyeron los casos de estudio. Se incluyó una hembra de 2 años, clínicamente sana y sin lesiones cutáneas visibles, como animal de referencia.

El estudio se desarrolló conforme al Código de Ética de la Universidad Técnica Estatal de Quevedo y bajo los principios relacionados con el bienestar animal y el manejo responsable de los animales utilizados en investigación. Los procedimientos de evaluación clínica, toma de muestras sanguíneas y raspados cutáneos se realizaron procurando minimizar el estrés y las molestias durante la manipulación de los animales, en concordancia con los principios de reemplazo, reducción y refinamiento (Russell y Burch, 1959).

Alimentación

Los ovinos se mantuvieron bajo un sistema de manejo semiintensivo, con acceso a áreas de pastoreo y disponibilidad de vegetación forrajera propia de las condiciones del predio. El rebaño permaneció en áreas próximas a lagunas, con acceso a fuentes de agua, y recibió suplementación alimenticia como complemento de la alimentación basada en forraje. Estas condiciones correspondieron al manejo habitual del rebaño durante el período de evaluación.

Tratamientos

No se aplicaron tratamientos experimentales, debido al carácter observacional del estudio. Los animales fueron evaluados bajo las condiciones habituales de manejo del rebaño durante el período de estudio.

Diseño experimental

Se empleó un diseño observacional, descriptivo y transversal, bajo un diseño de serie de casos. Se evaluaron los tres ovinos que presentaron lesiones cutáneas compatibles con dermatofitosis y un ovino clínicamente sano del mismo rebaño como referencia.

Para la evaluación hematológica, se obtuvieron 5 mL de sangre mediante venopunción yugular y se depositaron en tubos con anticoagulante EDTA. Las muestras fueron remitidas inmediatamente al laboratorio y procesadas dentro de las dos horas posteriores a la extracción mediante un analizador hematológico URIT V5 SMART VET 5-Diff, siguiendo las instrucciones del fabricante. Se determinaron parámetros leucocitarios, eritrocitarios y plaquetarios.

Para la evaluación micológica, se realizaron raspados cutáneos profundos de las lesiones mediante bisturí estéril hasta producir un leve sangrado capilar. Una porción de cada muestra se colocó en portaobjetos con hidróxido de potasio (KOH) al 10–20 % y azul de metileno al 1 % para el examen microscópico directo, mediante observación a 10× y 40×, con búsqueda de estructuras fúngicas compatibles con dermatofitos (Quinn *et al*., 2011).

Análisis estadísticos

Debido al diseño de serie de casos y al reducido tamaño de la muestra (n = 4), se realizó un análisis descriptivo mediante IBM SPSS Statistics v.2025. Para los parámetros hematológicos se calcularon la media, mediana, desviación estándar y los valores mínimo y máximo. Los valores individuales se compararon cualitativamente con los intervalos de referencia establecidos para la especie ovina por Constable *et al.* (2017). No se aplicaron pruebas de inferencia estadística debido al reducido tamaño muestral.

RESULTADOS

Manifestaciones clínicas y hallazgos micológicos

Durante la evaluación sanitaria se identificaron tres ovinos con lesiones cutáneas compatibles con dermatofitosis (Figura 1). Los Casos 2 y 3 presentaron un patrón periocular-facial caracterizado por alopecia, eritema, descamación y costras; el Caso 2 también presentó áreas exudativas (Figuras 1B y 1C). El Caso 1 mostró un patrón diferente, caracterizado por alopecia extensa y descamación localizada en las regiones dorsal y lateral del tronco (Figura 1A).



Figura 1. Figura 1. Manifestaciones clínicas de lesiones compatibles con dermatofitosis en ovinos. (A) Lesión en dorso y flanco. (B) Afectación periocular. (C) Afectación facial y periocular.

El examen microscópico directo de los raspados cutáneos reveló, en los tres casos, hifas hialinas, delgadas, septadas y ramificadas, acompañadas de artroconidias dispersas (Figura 2A). Asimismo, el cultivo en agar papa dextrosa (PDA) presentó crecimiento radial y centrífugo, con colonias de aspecto algodonoso, superficie blanco-grisácea, pigmentación central más oscura y borde periférico claro (Figura 2B). Los hallazgos microscópicos y las características macroscópicas observadas fueron compatibles con una infección dermatofítica.

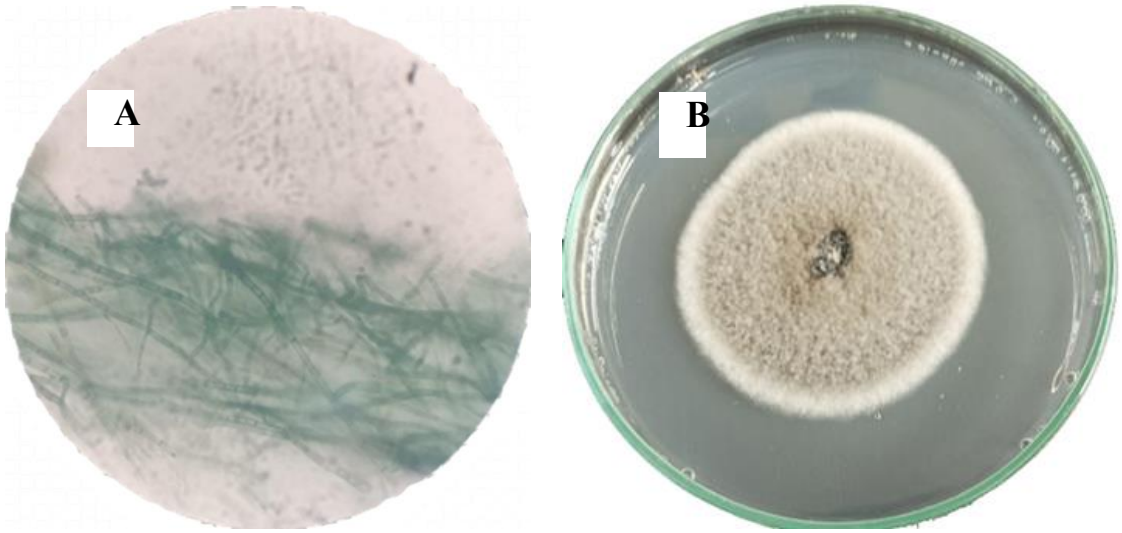

Figura 2. Hallazgos micológicos en ovinos con lesiones compatibles con dermatofitosis. Examen microscópico directo (azul de metileno 1 %) que muestra hifas hialinas, septadas y ramificadas (A). Cultivo en agar papa dextrosa (PDA) con colonia de crecimiento radial, aspecto algodonoso y pigmentación central oscura (B).

Alteraciones hematológicas

Los parámetros hematológicos mostraron variaciones entre los animales evaluados. En la serie blanca (Tabla 1), los Casos 1 y 3 presentaron leucocitosis, con recuentos de 18,36 y 22,75 ×

10⁹/L, respectivamente, acompañados de incrementos absolutos de linfocitos y neutrófilos. El Caso 2 presentó un recuento leucocitario de 10,65 × 10⁹/L, dentro del intervalo de referencia, con 63,0 % de neutrófilos. El animal de referencia presentó 7,06 × 10⁹/L de leucocitos, con predominio porcentual de linfocitos (82,7 %) sobre neutrófilos (16,8 %).

Tabla 1. Parámetros de la serie blanca en ovinos con lesiones cutáneas compatibles con dermatofitosis y animal de referencia (n=4).

Parámetro	C1	C2	C3	Ref.	Rango ref.	Media ± DE
Leucocitos (×10⁹/L)	18,36*	10,65	22,75*	7,06	4,0–12,0	14,7 ± 7,1
Linfocitos (abs, ×10⁹/L)	10,91*	3,87	12,19*	5,83	2,0–9,0	8,2 ± 4,0
Neutrófilos (abs, ×10⁹/L)	7,36*	6,71	10,44*	1,19	0,7–7,3	6,4 ± 3,9
Linfocitos (%)	59,4	36,4	53,6	82,7*	35,0–65,0	58,0 ± 19,1
Neutrófilos (%)	40,1	63,0*	45,9*	16,8*	25,0–45,0	41,5 ± 19,1

Nota: C1, C2, C3 = Casos 1, 2 y 3; Ref. = Animal de referencia.** ***Valores fuera del rango referencial. abs = absolutos.

En la serie roja (Tabla 2), los valores de eritrocitos, hemoglobina y hematocrito se encontraron dentro de los intervalos de referencia en los cuatro animales. El volumen corpuscular medio (VCM) fue inferior al intervalo de referencia en los Casos 2 y 3, con valores de 25 y 24 fL, respectivamente, mientras que el Caso 1 y el animal de referencia presentaron un VCM de 28 fL. La hemoglobina corpuscular media (HCM) fue inferior al intervalo de referencia en los Casos 2 y 3, con valores de 7,4 y 7,9 pg, respectivamente; en el Caso 1 y el animal de referencia fue de 9,0 pg.

El análisis descriptivo global mostró medias de 14,7 ± 7,1 × 10⁹/L para leucocitos, 8,2 ± 4,0 × 10⁹/L para linfocitos absolutos y 6,4 ± 3,9 × 10⁹/L para neutrófilos absolutos. Para la serie eritrocitaria, las medias fueron de 11,8 ± 0,9 × 10^{12}/L para eritrocitos, 9,8 ± 0,6 g/dL para hemoglobina y 30,8 ± 2,0 % para hematocrito.

Tabla 2. Parámetros de la serie roja en ovinos con lesiones cutáneas compatibles con dermatofitosis y animal de referencia (n=4).

Parámetro	C1	C2	C3	Ref.	Rango ref.	Media ± DE
Eritrocitos (×10^{12}/L)	11,92*	12,52*	12,19*	10,47	7,3–11,3	11,8 ± 0,9
Hemoglobina (g/dL)	10,7	9,3	9,6	9,5	9,0–15,0	9,8 ± 0,6
Hematocrito (%)	33,6	30,8	29,0	29,7	29–38	30,8 ± 2,0
VCM (fL)	28	25*	24*	28	28–40	26,3 ± 2,1
HCM (pg)	9,0	7,4*	7,9*	9,0	7,0–10,0	8,3 ± 0,8

Nota: C1, C2, C3 = Casos 1, 2 y 3; Ref. = Animal de referencia.** ***Valores fuera del rango referencial. abs = absolutos.

DISCUSIÓN

El patrón lesional observado, con afectación periocular, facial y dorsal, es compatible con la presentación descrita para procesos dermatofíticos en pequeños rumiantes bajo condiciones ambientales favorables para el desarrollo de hongos superficiales (Hoffmann *et al*., 2023; Lauth *et al*., 2025). La distribución de las lesiones, caracterizadas principalmente por alopecia, costras y

descamación, constituyó el criterio clínico que orientó la sospecha diagnóstica inicial en los tres casos.

Los hallazgos obtenidos mediante examen microscópico directo y cultivo fueron compatibles con dermatofitosis. En los raspados cutáneos se observaron hifas delgadas, hialinas, septadas y ramificadas, así como estructuras compatibles con artroconidias, mientras que en el agar papa dextrosa se observó crecimiento colonial de aspecto algodonoso y desarrollo radial. Estas características morfológicas coinciden con descripciones de estructuras fúngicas asociadas con dermatofitos en animales (Peña-Castilla *et al*., 2021; Fratti *et al.,* 2023; Hoffmann *et al.,* 2023). Sin embargo, debido a que en el presente estudio no se realizó identificación molecular ni caracterización taxonómica del aislamiento, los hallazgos no permiten establecer el género o la especie involucrada. En conjunto, la presentación clínica y los hallazgos micológicos fueron compatibles con dermatofitosis y sustentaron la caracterización descriptiva de los casos evaluados

Alteraciones del leucograma y respuesta inflamatoria

Los parámetros de la serie blanca (Tabla 1) mostraron variaciones entre los animales evaluados. Los Casos 1 y 3 presentaron leucocitosis acompañada de incrementos de los recuentos absolutos de linfocitos y neutrófilos (Dey *et al*., 2006). El Caso 2 presentó un recuento leucocitario dentro del intervalo de referencia, pero mostró un mayor porcentaje de neutrófilos (63,0 %). Estos resultados indican que las alteraciones del leucograma no fueron uniformes entre los tres animales con lesiones cutáneas compatibles con dermatofitosis (Constable *et al.,* 2017; Hoffmann *et al.,* 2023).

La presencia de leucocitosis y de incrementos en los recuentos absolutos de linfocitos y neutrófilos en dos de los casos puede ser compatible con una respuesta inflamatoria asociada al proceso cutáneo; sin embargo, el diseño del estudio no permite establecer una relación causal entre estas alteraciones hematológicas y la infección dermatofítica. La variabilidad observada entre los casos podría estar relacionada con diferencias individuales en la intensidad y evolución de las lesiones, además de otros factores que no fueron evaluados en el presente estudio (Korelidou *et al.,* 2026).

En el Caso 2, la neutrofilia relativa se presentó sin leucocitosis. Este comportamiento muestra que una alteración porcentual del diferencial leucocitario no necesariamente se acompaña de un incremento del recuento total de leucocitos (Dey *et al.,* 2006; Abdalla y Salim, 2018). Los resultados sugieren una respuesta hematológica variable entre los animales afectados, por lo que su interpretación debe realizarse considerando las características individuales de cada caso y las condiciones generales de manejo.

Comportamiento de la serie eritrocitaria

La serie eritrocitaria (Tabla 2) mostró valores de eritrocitos superiores al límite de referencia en los Casos 1, 2 y 3, con valores de 11,92, 12,52 y 12,19 $\times 10^{12}$/L, respectivamente, mientras que el animal de referencia presentó un valor de 10,47 $\times 10^{12}$/L, dentro del intervalo establecido. Los valores de hemoglobina y hematocrito se mantuvieron dentro de los intervalos de referencia en los cuatro animales evaluados. En contraste, el volumen corpuscular medio (VCM) fue inferior al intervalo de referencia en los Casos 2 y 3, con valores de 25 y 24 fL, respectivamente. La hemoglobina corpuscular media (HCM) también presentó valores inferiores al intervalo de referencia en estos dos casos, con 7,4 y 7,9 pg, respectivamente. El Caso 1 y el animal de referencia presentaron valores de VCM y HCM dentro de los intervalos establecidos.

La disminución simultánea del VCM y de la HCM en los Casos 2 y 3 constituye una variación de los índices eritrocitarios que debe interpretarse con cautela, debido al reducido número de animales evaluados. Dado que la hemoglobina y el hematocrito permanecieron dentro de los intervalos de referencia, estos hallazgos no permiten establecer por sí solos la presencia de anemia. No es posible atribuir estas variaciones exclusivamente a las lesiones cutáneas, ya que factores nutricionales, parasitarios, individuales o de manejo pueden influir sobre los índices eritrocitarios y no fueron evaluados de manera específica en este estudio.

Influencia del contexto tropical y alcance descriptivo del estudio

Las condiciones ambientales, de manejo y nutricionales pueden influir sobre los parámetros hematológicos de los pequeños rumiantes (Rodrigues *et al*., 2023; Fanta *et al*., 2024). Asimismo, los intervalos hematológicos pueden variar según las características de la población y las condiciones de manejo (Frye *et al.,* 2022). Soca *et al*. (2025) también señalaron la influencia de factores individuales y de manejo sobre estos parámetros en cabras criollas. Los hallazgos de esta serie deben interpretarse considerando las condiciones particulares del rebaño y de los animales evaluados.

CONCLUSIÓN

En los tres ovinos con lesiones cutáneas compatibles con dermatofitosis se observaron variaciones hematológicas principalmente en la serie leucocitaria. Los Casos 1 y 3 presentaron leucocitosis acompañada de incrementos de los recuentos absolutos de linfocitos y neutrófilos, mientras que el Caso 2 presentó neutrofilia relativa sin leucocitosis. En la serie eritrocitaria, los valores de eritrocitos fueron superiores al límite de referencia en los Casos 1, 2 y 3, mientras que la hemoglobina y el hematocrito se mantuvieron dentro de los intervalos de referencia. Se observaron valores inferiores de VCM y HCM en los Casos 2 y 3. Estos hallazgos describen las variaciones hematológicas observadas en los animales evaluados y no permiten establecer una relación causal entre las lesiones cutáneas compatibles con dermatofitosis y las alteraciones hematológicas.

AGRADECIMIENTOS

A Ítalo Fernando Espinoza Guerra y Adolfo Rodolfo Sánchez Laíño, por su apoyo institucional durante el desarrollo de esta investigación.

REFERENCIAS

Abdalla, W. G., & Salim, M. O. (2018). Haemato biochemical parameters of goats experimentally infected with *Trichophyton verrucosum*. *Medical Journal of Clinical Trials & Case Studies, 2*(1), 000136. https://doi.org/10.23880/mjccs-16000136

Brito, S. C. P., Pinto, M. R., Alcântara, L. M., Reis, N. F., Durães, T. L., Bittar, C. T. M., de Oliveira, J. C., da Silva da Rocha, E. M., Machado, R. L. D., de Paula Souza e Guimarães, R. J., & Baptista, A. R. de S. (2023). Spatio-temporal six-year retrospective study on dermatophytosis in Rio de Janeiro, Southeast Brazil: A tropical tourist locality tale. *PLOS Neglected Tropical Diseases, 17*(4), e0010865. https://doi.org/10.1371/journal.pntd.0010865

Constable, P. D., Hinchcliff, K. W., Done, S. H., & Grünberg, W. (2017). *Veterinary Medicine: A textbook of the diseases of cattle, horses, sheep, pigs and goats* (11th ed.). Elsevier. https://shop.elsevier.com/books/veterinary-medicine/constable/978-0-7020-5246-0

Dey, A., Bhowmik, M. K., & Biswas, P. (2006). Dermatophytosis in sheep due to *Trichophyton mentagrophytes*: Occurrence, haemato-biochemical and pathomorphological changes. *Indian Journal of Veterinary Pathology, 30*(2), 22–24. https://indianjournals.com/article/ijvp-30-2-006

El-Deeb, W., Abdelghani, M. A., Alhaider, A., & Fayez, M. (2022). Immunological response of lame sheep to clinical interdigital dermatitis and footrot: Procalcitonin, acute phase proteins, and pro-inflammatory cytokines. *Comparative Immunology, Microbiology and Infectious Diseases*, 90-91, 101899. https://doi.org/10.1016/j.cimid.2022.101899

Fanta, Y., Kechero, Y., & Yemane, N. (2024). Hematological parameters of sheep and goats fed diets containing various amounts of water hyacinth (Eichhornia crassipes). Frontiers in Veterinary Science, 11, 1286563. https://doi.org/10.3389/fvets.2024.1286563

Fratti, M., Bontems, O., Salamin, K., Guenova, E., & Monod, M. (2023). Survey on dermatophytes isolated from animals in Switzerland in the context of the prevention of zoonotic dermatophytosis. *Journal of Fungi, 9*(2), 253. https://doi.org/10.3390/jof9020253

Frye, E. A., Behling-Kelly, E. L., Lejuene, M., & Webb, J. L. (2022). Complete blood count and biochemistry reference intervals for healthy adult sheep in the northeastern United States. *Veterinary Clinical Pathology, 51*(1), 119–125. https://doi.org/10.1111/vcp.13059

Hoffmann, A. R., Ramos, M. G., Walker, R. T., & Stranahan, L. W. (2023). Hyphae, pseudohyphae, yeasts, spherules, spores, and more: A review on the morphology and pathology of fungal and oomycete infections in the skin of domestic animals. Veterinary Pathology, 60(6), 812–828. https://doi.org/10.1177/03009858231173715

Korelidou, V., Simitzis, P., Massouras, T., & Gelasakis, A. I. (2026). Hematological Parameters in Sheep: Variability, Determinants, and Applications in Flock Health Management. *Animals, 16*(9), 1295. https://doi.org/10.3390/ani16091295

Lauth, E. E., White, S. D., Depenbrock, S. M., VanHoy, G., Heller, M. C., Chigerwe, M., & Affolter, V. K. (2025). Skin disease in sheep (*Ovis aries*): A retrospective report of 299 cases at a university veterinary medical teaching hospital (1986–2020). *Veterinary Dermatology, 36*, 321–331. https://doi.org/10.1111/vde.13338

Peña-Castilla, Z. M., Pulido-Villamarín, A., Castañeda-Salazar, R., Barbosa-Buitrago, A., Ortiz, B., Oliver-Espinosa, O., & Vacca-Sánchez, M. L. (2021). Patógenos fúngicos en lesiones dermatológicas de grandes y pequeñas especies animales en clínicas veterinarias y refugios animales en Bogotá D.C. *Revista de Investigaciones Veterinarias del Perú*, 32(2), e20020. https://doi.org/10.15381/rivep.v32i2.20020

Pereira, F. de O., Gomes, S. M., da Silva, S. L., Teixeira, A. P. de C., & Lima, I. O. (2021). The prevalence of dermatophytoses in Brazil: A systematic review. *Journal of Medical Microbiology, 70*(3), 001321. https://doi.org/10.1099/jmm.0.001321

Quinn, P. J., Markey, B. K., Leonard, F. C., Fitz Patrick, E. S., Fanning, S., & Hartigan, P. J. (2011). *Veterinary microbiology and microbial disease* (2nd ed.). Wiley-Blackwell. https://sl1nk.com/qgmm9uj

Rodrigues, R. C. M., Furtado, D. A., Ribeiro, N. L., de Sousa Silva, R., da Costa Silva, J. A. P., da Silva, M. R., Mascarenhas, N. M. H., Cavalcanti, C. R., Ayres, G. D. J., Dornelas, K. C., de Lima, P. R., & de Figueiredo, C. F. V. (2023). Blood biochemical, hormonal, and hematological responses of native sheep submitted to different environmental conditions. Research in Veterinary Science, 165, 105067. https://doi.org/10.1016/j.rvsc.2023.105067

Russell, W. M. S., & Burch, R. L. (1959). *The principles of humane experimental technique*. Johns Hopkins Center for Alternatives to Animal Testing. https://caat.publichealth.jhu.edu/the-principles-of-humane-experimental-technique-2/

Salazar Carranza, L. F., Véliz Zamora, D. V., Vásconez Montúfar, G. H., Mestanza Uquillas, C. A., & Pinargote Alava, J. J. (2021). Caracterización y georreferenciación espacial de las propiedades físicas en los suelos Eutric Fluvisols de uso agropecuario en el campus La María (UTEQ). *Revista Científica Interdisciplinaria Investigación y Saberes, 11*(2), 30–43. http://revistasdigitales.utelvt.edu.ec/revista/index.php/investigacion_y_saberes/article/view/111

Soca, J., Sessarego, A., Sarmiento, P., Cevallos-Cárdenas, M. J., Canchino-Gutiérrez, J., Teran, J., Ruiz, J. A., Cruz-Luis, J., & Cruz, D. J. (2025). Factors affecting hematological parameters in Creole goats on the Southern Coast of Peru. *Veterinary World*, 18(7), 2002-2011. https://doi.org/10.14202/vetworld.2025.2002-2011

Tellam, R. L., Vuocolo, T., Denman, S., Ingham, A., Wijffels, G., James, P. J., & Colditz, I. G. (2022). Dermatophilosis (lumpy wool) in sheep: A review of pathogenesis, aetiology, resistance and vaccines. *Animal Production Science, 62*(2), 101–113. https://doi.org/10.1071/AN21119

CONTRIBUCIÓN DE LOS AUTORES

Concepción y diseño de la investigación: ARBC, KJPP, LSRA, PSAG; análisis e interpretación de los datos: ARBC, KJPP, LSRA, PSAG; redacción del artículo: ARBC, KJPP, LSRA, PSAG.

CONFLICTO DE INTERESES

Los autores declaran que no existe conflicto de intereses.